

Linfocitosis hemofagocítica por *Histoplasma capsulatum* en paciente con trasplante renal

Alejandro Camargo-Salamanca^{1,*}, Nasly Gisell Patino-Jaramillo², Lilibian Lopez-Prieto³,
Andrea Elena Garcia-Lopez⁴, Fernando Giron-Luque⁵

Resumen

La linfocitosis hemofagocítica (LHH) por *Histoplasma capsulatum*, presentación rara de la histoplasmosis diseminada, es causada por la fagocitosis de las células hematopoyéticas por macrófagos tisulares. Presentamos el caso de un paciente masculino de 44 años con trasplante renal que asiste por fiebre sin otra sintomatología. Inicialmente se obtiene una gota gruesa positiva para *P. vivax*, iniciando manejo antimalárico. A los 2 días de tratamiento, el paciente presenta disfunción multiorgánica, se rectifica diagnóstico en centro de referencia reportando en extendido de sangre periférica la presencia de levaduras de *H. capsulatum* en polimorfonucleares, resultado confirmado con prueba de inmunodifusión. Se ajusta manejo, pero el paciente fallece. El diagnóstico de infecciones por gérmenes inusuales con presentaciones inespecíficas es un reto en pacientes con inmunosupresión.

Palabras clave: Trasplante de riñón, histoplasma, linfocitosis hemofagocítica.

Hemophagocytic Lymphohistiocytosis induced by *Histoplasma capsulatum* in a kidney transplant patient

Abstract

Hemophagocytic Lymphohistiocytosis (HLH) induced by *Histoplasma capsulatum* is a rare entity who is characterized by phagocytosis of hematopoietic cells by tissue macrophages. A 44-year-old male patient with kidney transplantation was admitted to our ambulatory service with fever. Initially, we performed a thick drop test who was positive for *P. vivax*, so antimalarial therapy was initiated. Patient then progressed to multiple organ dysfunction after 2 days of treatment. Thus, a reference center went back over the blood smear which revealed the presence of yeast cells *H. capsulatum* within polymorphonuclear cells. This result was confirmed by an immunodiffusion assay. Despite of antifungal treatment, patient passed away. The diagnosis for unusual microorganism with unspecific clinical presentation could be a challenge in immunosuppressive patients.

Key words: Kidney transplantation, Histoplasma, Hemophagocytic Lymphohistiocytosis

Introducción

El trasplante renal es la mejor opción terapéutica para la enfermedad renal crónica¹. Se requiere el uso de inmunosupresión permanente para evitar la pérdida del injerto por rechazo, sin embargo, la inmunosupresión aumenta el riesgo de infección y cáncer². Las micosis endémicas suelen presentarse con manifestaciones inespecíficas que generan diagnóstico tardío y alta morbilidad^{3,4}. De acuerdo a Cuellar-Rodriguez J et al⁵, La histoplasmosis es ocasionada por la inhalación de micelios de *Histoplasma capsulatum*, puede presentarse como infección primaria, reactivación de infección previa o transmitida con el injerto; en el paciente

trasplantado es rara y sus manifestaciones diversas, suelen predominar fiebre con síntomas respiratorios y compromiso sistémico (hepatoesplenomegalia, pancitopenia, elevación de enzimas hepáticas y lactato deshidrogenasa); puede presentarse como localizada o diseminada; la histoplasmosis diseminada con linfocitosis hemofagocítica (LHH) es aún más infrecuente y la información disponible proviene únicamente de casos clínicos^{6,7}.

Melissa George, en una revisión narrativa⁸, establece que la LHH es la fagocitosis de las células hematopoyéticas por macrófagos tisulares (histiocitos) no regulados, además se acompaña de disfunción de las células NK y linfocitos T CD8+

1. Grupo de Investigación, Colombiana de Trasplantes, Bogotá, Colombia.
2. Grupo de Investigación, Colombiana de Trasplantes, Bogotá, Colombia.
3. Hematología, Compensar EPS
4. Epidemióloga Clínica, Grupo de Investigación, Colombiana de Trasplantes, Bogotá, Colombia.
5. Grupo de Investigación, Líder del Grupo de Investigación Colombiana de Trasplantes, Bogotá, Colombia
* Autor para correspondencia.
Correo electrónico: acamargo@colombianadetrasplantes.com

Recibido: 20/08/2019; Aceptado: 11/10/2019

Cómo citar este artículo: A. Camargo-Salamanca, et al. Linfocitosis hemofagocítica por *Histoplasma capsulatum* en paciente con trasplante renal. Infectio 2020; 24(2):126-128

con secreción excesiva de citocinas. Puede ser primaria, ocasionada por un defecto genético en los genes PFR1, UNC13D, UNC18B, STX11, etc. que regulan la función de los fagocitos o las células citotóxicas, o secundaria a una causa infecciosa, autoinmune o neoplásica. Para el diagnóstico se requieren cinco de los siguientes criterios: fiebre, esplenomegalia, citopenia (dos o más líneas), hipertrigliceridemia, hipofibrinogenemia, ferritina elevada, hemofagocitosis en órganos linfoides, actividad ausente o baja de células NK y concentración elevada de CD 25 (fracción soluble receptor IL-2).

Presentaremos un caso de LHH por *H. capsulatum* en paciente con trasplante renal. Para la publicación de este reporte de caso se obtuvo el aval del Comité de ética institucional de Colombiana de Trasplantes además de la firma del consentimiento informado por parte de la esposa y la madre del paciente.

Descripción del caso

Se trata de un hombre de 44 años procedente de Cúcuta (Norte de Santander, Colombia). Asiste a consulta programada de trasplante en Bogotá, Colombia donde manifiesta cuadro de 6 días de evolución de fiebre, escalofrío y astenia. No manifiesta síntomas respiratorios, gastrointestinales ni urinarios. Trabaja como pastor de iglesia evangélica en área rural. Antecedente de enfermedad renal crónica por nefropatía membranosa con trasplante renal de donante cadavérico (04 mayo 2009), estenosis uretral que requiere dilatación periódica, ha requerido dos uretrotomías, última infección urinaria dos años antes de la presente hospitalización, es adherente a inmunosupresión con micofenolato 750 mg / 12 h y tacrolimus de liberación prolongada 9 mg / día. No refiere consumo de alcohol o cigarrillo ni alergias, tampoco otros antecedentes relevantes.

El paciente ingresa con los siguientes signos vitales: TA 80/60 mm Hg, FC 111, FR 22, T 38.9°C, IMC 21.63 kg/m² y sin hallazgos significativos al examen físico. Hemograma normal y creatinina de 3.23 mg/dl (Valores de referencia: 0.67-1.17).

Dado el antecedente de estenosis uretral se considera infección urinaria y se inicia tratamiento empírico con meropenem. Al cabo de 48 horas continua febril, reporte de urocultivo es negativo y se encuentra con leucocitos 9730 / mm³ (Valores de referencia: 5100-9700), hemoglobina (Hb) 10.6 g/dl (Valores de referencia: 14-18), plaquetas 78000 / mm³ (Valores de referencia: 150000-450000), además de alanina transaminasa (ALT) en 150 UI/l (Valores de referencia: 5-41), aspartato aminotransferasa (AST) 308 UI/l (Valores de referencia: 5-40), lactato deshidrogenasa (LDH) 4285 UI/l (Valores de referencia: 135-225), fibrinógeno 247 mg/dl (Valores de referencia: 200-393), ferritina 100000 ng/ml (Valores de referencia: 30-400), proteína C reactiva (PCR) 357.6 mg/l (Valores de referencia: 0.5-3), colesterol total 83 mg/dl (Valores de referencia: 100-200), colesterol LDL 105 mg/dl (Valores de referencia: 0-100), y triglicéridos 216 mg/dl (Valores de referencia: 4-200). Tomografía computada de alta resolución (TACAR) de tórax que presenta consolidación de 22 mm de diámetro mayor en segmento anterior del lóbulo superior derecho y ecografía de abdomen total con hígado y bazo de aspecto usual. Se evalúan otras causas infecciosas con reporte en extendido de gota gruesa de *Plasmodium vivax* 541 / ul (Valores de referencia: 0 en 200 campos observados), de sangre. Se descarta infección por virus de hepatitis A, B y C, VIH, parvovirus, fiebre amarilla, *Leptospira* spp. y dengue. Por la ausencia de síntomas respiratorios y alteración radiológica inespecífica no se solicita prueba en suero u orina para *Aspergillus* spp. o *Histoplasma* spp. Se inicia tratamiento con cloroquina y primaquina. Sin embargo, al cabo de las siguientes 48 horas presenta disfunción orgánica con compromiso vascular (inestabilidad hemodinámica), compromiso renal (lesión renal aguda AKIN 3 y acidosis metabólica severa), compromiso hematológico (trombocitopenia y prolongación de tiempos de coagulación) y compromiso cutáneo (*rash*). Dada la evolución tórpida se revisan laminas en centro de referencia distrital y nacional, rectificando el diagnóstico al describir en gota gruesa y extendido de sangre periférica (figura 1) la presencia de levaduras de *H. capsulatum* en el citoplasma de polimorfonucleares (PMN) con prueba positiva de inmunodifusión (confirmatoria). No se realiza estudio de

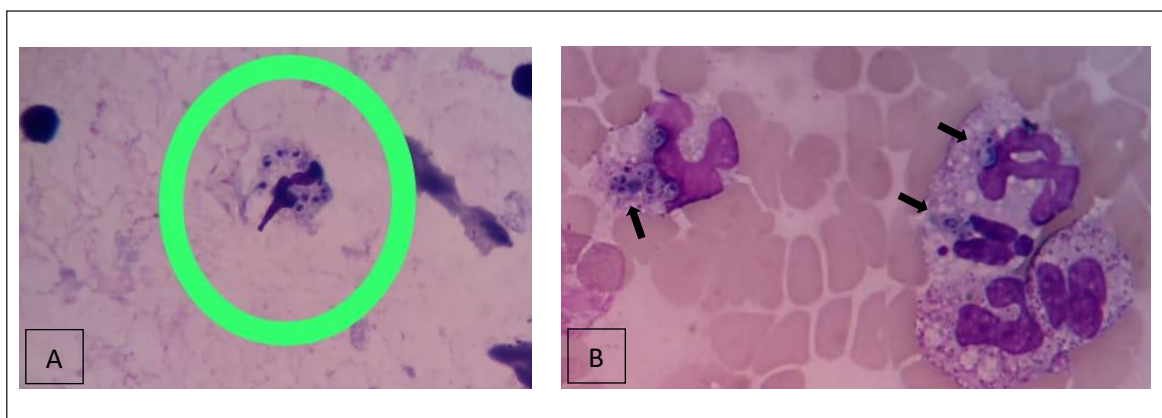


Figura 1. A. Gota gruesa, Wright x 100. Se interpreto en centro local y distrital de referencia como esquizonte de *P. vivax*. **B.** Sangre periférica Wright x 100. Se interpreta en centro nacional de referencia como levaduras de *H. capsulatum*, con halo periférico (flecha), en el citoplasma de polimorfonucleares (PMN).

médula ósea al considerar diagnóstico evidente. Este caso corresponde a LHH por *H. capsulatum* porque el paciente presenta fiebre, bicitopenia, elevación de enzimas hepáticas, hipofibrinogenemia, hipertrigliceridemia, ferritina excesivamente elevada y rash característico. Se inicia manejo con anfotericina B liposomal, el paciente fallece dos días después del inicio del tratamiento a pesar de las medidas de reanimación y terapia antimicrobiana dirigida.

Discusión

Este caso de LHH por *H. capsulatum* en paciente con trasplante renal es pertinente reportarlo porque expone un cuadro clínico inespecífico de difícil diagnóstico. Tiene dos características de la infección en el paciente inmunosuprimido: ocasionada por un microorganismo que no suele generar infección en inmunocompetentes y que puede generar infección diseminada progresiva con manifestaciones atípicas, lo que no se presenta en pacientes inmunocompetentes². Esta enfermedad en pacientes inmunocompetentes⁴, usualmente presenta síntomas de al menos tres semanas de evolución con fiebre y síntomas respiratorios⁵. En este caso, el paciente inmunocomprometido no presentó disnea ni tos y presentó fiebre de pocos días de evolución, con una anormalidad radiológica inespecífica.

La exposición epidemiológica (procedente de Cúcuta, Norte de Santander) y el cuadro clínico del paciente: fiebre persistente sin síntomas asociados, inicialmente nos hicieron considerar las infecciones endémicas más frecuentes, obteniendo un reporte positivo de gota gruesa para *P. vivax* y actuando en consecuencia. Frente a la evolución atípica y desfavorable se revisa el caso en dos centros de referencia (distrital y nacional), produciéndose hasta la segunda inspección, la rectificación y confirmación diagnóstica.

Cuando se presentan criterios epidemiológicos o clínicos para el diagnóstico de una infección endémica la confirmación por laboratorio es obligatoria⁴. En el caso de la malaria, la realización de la gota gruesa es un método de adecuada sensibilidad y especificidad para su diagnóstico. Sin embargo, hay que tener especial cuidado con la presencia de formas parasitarias que se asemejan⁹: amastigotes de *Leishmania* spp., trofozoitos de *Babesia* spp., amastigotes de *Trypanosoma* spp. o como en este caso, levaduras de *H. capsulatum*.

Para la histoplasmosis, el resultado de métodos diagnósticos directos (frotis sangre periférica, biopsia de muestras de órganos linfoides) dependen de la presentación clínica y la condición inmunológica del paciente¹⁰ y la experiencia del analista, como pudimos comprobar en este caso. El cultivo para esta forma diseminada progresiva tiene una sensibilidad del 80%¹⁰ y es de crecimiento lento, entre tres y seis semanas. Las pruebas indirectas, como la detección de anticuerpos y antígenos ofrecen un mejor rendimiento diagnóstico¹⁰. En el

caso de los pacientes con trasplante de órgano sólido que presentan infección por *H. capsulatum*, el inicio temprano de tratamiento y la disminución de la inmunosupresión disminuyen la mortalidad, situación que no se presentó en este caso dado el cuadro clínico inespecífico y la interpretación equivocada de una prueba directa.

Como conclusión, el diagnóstico de infecciones por gérmenes inusuales con presentaciones atípicas es un reto en pacientes con inmunosupresión, lo que nos invita a revisar minuciosamente el enfoque diagnóstico de síntomas inespecíficos en estos pacientes y reforzar la adquisición de habilidades diagnósticas en nuestros analistas clínicos y de laboratorio.

Protección de personas y animales. Los autores declaran que para este reporte de caso no se realizaron experimento en seres humanos ni en animales.

Responsabilidades éticas

Confidencialidad de los datos. Los autores declaran que en este artículo no aparecen datos que permitan identificar al paciente.

Derecho a la privacidad y consentimiento informado. La firma del consentimiento informado fue por parte de la esposa y la madre del paciente.

Conflictos de interés. Los autores declaran no tener ninguna relación financiera o personal que pudieran dar lugar a conflictos de interés

Financiación. Este estudio fue financiado por Colombiana de Trasplantes

Bibliografía

1. Axelrod DA, Schnitzler MA, Xiao H, Irish W, Tuttle-Newhall E, Chang SH, et al. An economic assessment of contemporary kidney transplant practice. *Am J Transplant.* 2018;18(5):1168–76.
2. Fishman JA. Infection in Organ Transplantation. *Am J Transplant.* 2017;17(4):856–79.
3. Miller R, Assi M. Endemic fungal infections in solid organ transplantation. *Am J Transplant.* 2013;13(SUPPL.4):250–61.
4. Batista M V., Pierrotti LC, Abdala E, Clemente WT, Girão ES, Rosa DRT, et al. Endemic and opportunistic infections in Brazilian solid organ transplant recipients. *Trop Med Int Heal.* 2011;16(9):1134–42.
5. Cuellar-Rodriguez J, Avery RK, Lard M, Budev M, Gordon SM, Shrestha NK, et al. Histoplasmosis in Solid Organ Transplant Recipients: 10 Years of Experience at a Large Transplant Center in an Endemic Area. *Clin Infect Dis.* 2009;49(5):710–6.
6. Lo MM, Mo JQ, Dixon BP, Czech KA. Disseminated histoplasmosis associated with hemophagocytic lymphohistiocytosis in kidney transplant recipients. *Am J Transplant.* 2010;10(3):687–91.
7. Contreras K, Garcia P, Pinto J, Rodriguez P, Gonzalez C, Vargas-Brochero MJ. Disseminated histoplasmosis and hemophagocytic syndrome in renal transplantation. *Rev Colomb Nefrol.* 2017;4(1):93–8.
8. George M. Hemophagocytic lymphohistiocytosis: review of etiologies and management. *J Blood Med.* 2014;69.
9. Rosenblatt JE. Laboratory Diagnosis of Infections Due to Blood and Tissue Parasites. *Clin Infect Dis.* 2009;49(7):1103–8.
10. Muñoz CO, Cano LE, González A. Detección e identificación de *Histoplasma capsulatum* por el laboratorio: de los métodos convencionales a las pruebas moleculares. *Infectio.* 2014;14:145–58.